

## Oogheelkunde

# Blefaritis en Meiboomklierdysfunctie

## Ontsteking van de ooglidrand

### Inleiding

U heeft van uw arts vernomen dat u een ontsteking heeft van de ooglidrand. U heeft al informatie gehad van uw behandelend arts. In deze folder kunt u alles rustig nalezen en krijgt u verdere uitleg over de aandoening.

### Blefaritis

#### **Wat is blefaritis?**

Blefaritis is een ontsteking en soms infectie van de ooglidrand. Hierin bevinden zich talgkliertjes (de kliertjes van Meiboom), en de haarzakjes met de wimperharen. Blefaritis gaat vaak gepaard met enige jeuk, irritatie en soms een rood oog en schilfers aan de wimperharen. Blefaritis komt op alle leeftijden voor zowel bij jonge kinderen als bij oude mensen.

#### **Wat is Meiboomklierdysfunctie?**

De ontsteking en infectie bij blefaritis treedt vaak op als er al langer een verandering van de kliertjes van Meiboom bestaat. De Meiboomkliertjes kunnen verstopt zijn, maar ook te veel talg afgeven. Beide situaties worden Meiboomklierdysfunctie genoemd. De talg die geproduceerd wordt door de Meiboomklieren is nodig om het verdampen van de tranen op het oogoppervlak (de traanfilm) tegen te gaan. Verstopte Meiboomklieren vormen waarschijnlijk de belangrijkste en meest voorkomende oorzaak van klachten van droge ogen. Meer informatie vindt u in de folder “droge ogen”.

#### **Oorzaak van Blefaritis**

Als er door de Meiboomkliertjes te veel talg (vetten) wordt geproduceerd blijft dit aan de oogharen kleven. Het wordt vervolgens zuur, waardoor de ooglidranden en het oogoppervlak geïrriteerd raken.

Huidbacteriën, die normaal gesproken onschuldig zijn, kunnen bij deze irritatie harder gaan groeien en nu toch een infectie gaan veroorzaken.

In een aantal gevallen komt blefaritis voor samen met andere huidaandoeningen. Een voorbeeld is eczema seborrhoicum (een huidaandoening waarbij meer plekken op de hoofdhuid vettig en/of droog en schilferig zijn. Een ander voorbeeld is Acné Rosacea, waarbij regelmatig pukkeltjes en puistjes, vooral op de wangen, opspelen.

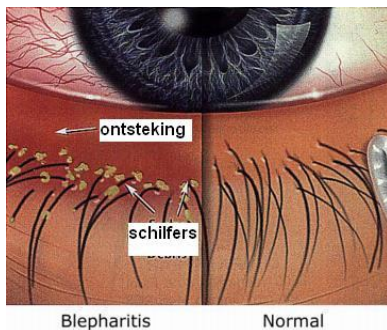
## Oorzaak van Meiboomklierdysfunctie

Meiboomklierdysfunctie komt heel veel voor. Het kan op zichzelf voorkomen maar kan ook heel verschillende oorzaken hebben, zoals medicijn- en contactlensgebruik, allergie, hormonale veranderingen zoals zwangerschap en overgang (menopauze), algemene ziektes zoals diabetes mellitus (suikerziekte) en schildklierandoeningen. Meer informatie vindt u in de folder “droge ogen”.

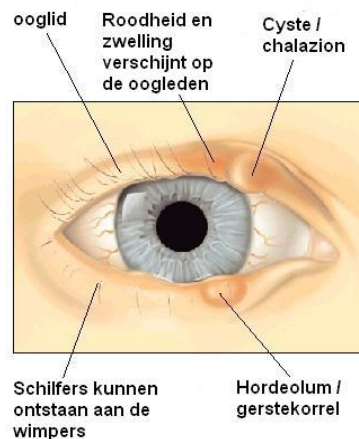
## Verschijnselen

De verschijnselen van zowel blefaritis en Meiboomklierdysfunctie kunnen bestaan uit een stekend, branderig gevoel en pijnlijke, rode oogleden, en soms rode ogen. Ook kunnen jeuk en tranende ogen optreden. Er kunnen complicaties ontstaan, waarbij het oog zelf ontstoken raakt en waarbij soms zweervorming van het hoornvlies (randinfiltraat) optreedt.

Een verstopte talgklier of haarzakje kan soms nog extra ontsteken en opzwellen. Dit wordt chalazion respectievelijk hordeolum genoemd .



Blepharitis Normal



Figuur 2.

Figuur 1.

## Behandeling

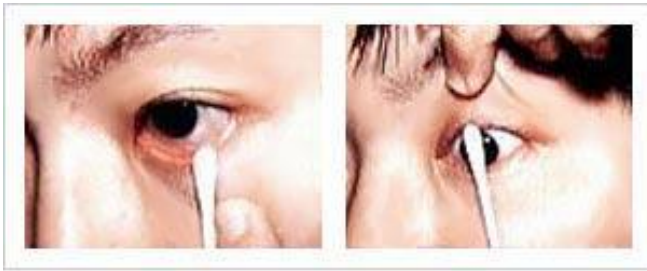Zowel voor blefaritis als Meiboomklierdysfunctie wordt onderstaand stappenplan geadviseerd.

Wanneer er veel klachten zijn is het advies om 2 maal per dag alle stappen achter elkaar toe te passen. Als daarna de klachten verminderen, vaak na enkele weken, kan men naar 1 x per dag of zelfs naar een paar keer per week behandelen gaan. Helaas verergeren de klachten vaak weer na verloop van tijd en dan moet de behandeling weer vaker (bijv. weer 2 x per dag) toegepast gaan worden. Helemaal stoppen van de behandeling is meestal niet verstandig, omdat de kans dan groot is dat de klachten weer snel en/of heftig terugkeren.

De stappen zijn:

1. De oogharen en klieren van Meiboom opwarmen. Hiervoor kunnen warme kompressen worden gebruikt. De kompressen dienen zó warm te zijn dat de huid het net aan kan, maar niet verbrandt. Er kunnen ook andere opwarmhulpmiddelen, zoals warm gemaakte pittenzakjes, warme theezakjes of speciale opwarmbrillen gebruikt worden.
2. Het masseren van de ooglidranden, waardoor de talg naar buiten gemasseerd wordt,
3. De wimpers en de ooglidrandjes poetsen met een nat gemaakte wattenstaaf (eventueel met een oplossing van een klein beetje babyshampoo in warm water).

Ook kunnen speciaal hiervoor verkrijgbare ooglidschoonmaakdoekjes / gel gebruikt worden.



4. In geval van infectie en/of ontsteking wordt na het poetsen vaak zalf met antibiotica (al dan niet samen niet met ontstekingsremmende medicijnen) op de ooglidrandjes toegepast.

Als er bij blefaritis of Meiboomklierdysfunctie ook klachten van droge ogen (zoals branderigheid, prikken, af en toe wazig zien optreden, dan kunnen kunsttranen worden voorgeschreven. Meerinformatie vindt u in de folder "droge ogen".

Soms schrijft de oogarts u extra antibioticadruppelkuurtjes of antibioticazalf kuurtjes voor. In een enkel geval worden er zelfs antibioticatabletten voor 2 á 3 maanden voorgeschreven. Dit wordt bijvoorbeeld bij de eerder genoemde Rosacea wel toegepast.

*Bronvermelding: De tekst van deze folder is grotendeels overgenomen van de commissie Patiëntenvoorlichting van het Nederlands Oogheelkundig Gezelschap (NOG) 2013 [www.oogheelkunde.org](http://www.oogheelkunde.org) en aangevuld met specifieke informatie voor VieCuri*

## Vragen

Heeft u na het lezen van deze folder nog vragen, dan kunt u ze stellen tijdens het eerstvolgende bezoek of contact opnemen met:

### Polikliniek Oogheelkunde

#### Locatie Venlo

routenummer 9

☎(077) 320 61 31

#### Locatie Venray

routenummer 95

☎(0478) 52 23 39

### VieCuri Medisch Centrum

#### Locatie Venlo

Tegelseweg 210

5912 BL Venlo

☎(077) 320 55 55

internet: [www.viecuri.nl](http://www.viecuri.nl)

#### Locatie Venray

Merseloseweg 130

5801 CE Venray

☎(0478) 52 22 22